

Hématomes rétro-péritonéaux traumatiques

Consensus d'actualisation SFAR 1999

L. Muller 1, J.-E. de la Coussaye 1, M. Prudhomme 2, J.-J. Eledjam 1

¹ Fédération anesthésie-douleur-urgences-réanimation,
hôpital Gaston-Doumergue, 5, rue Hoche, 30029 Nîmes cedex,
² service de chirurgie digestive B, hôpital Caremeau,
rue du Professeur- Debré, 30900 Nîmes, France

POINTS ESSENTIELS

- En France, les deux causes les plus fréquentes d'hématomes rétro-péritonéaux (HRP) sont les fractures du bassin et les traumatismes abdominaux fermés consécutifs aux accidents de voie publique et aux chutes d'une hauteur importante.
- La mortalité est élevée, environ 30 % . La principale cause de mortalité est l'hémorragie, elle-même corrélée au caractère déplacé et ouvert des fractures du bassin.
- La notion de traumatisme violent et de choc latéral doit faire suspecter le diagnostic.
- Un choc hémorragique sans cause intrapéritonéale, thoracique, neurologique ou périphérique évidente évoque le diagnostic. De même, tout patient traumatisé comateux ou sédaté et/ou atteint d'une fracture du bassin doit faire rechercher un HRP.
- L'échographie, l'abdomen sans préparation et le cliché de bassin de face sont souvent pris en défaut, mais doivent, compte tenu de leur simplicité de mise en œuvre, être réalisés au plus tôt, afin d'éliminer une lésion évidente signant le diagnostic d'HRP ou un traumatisme associé, notamment intrapéritonéal.
- La réanimation initiale est celle du choc hémorragique avec correction étroite des troubles de coagulation. Le pantalon antichoc permet l'hémostase des lésions veineuses, mais ses complications propres doivent être connues et prévenues.
- La tomodensitométrie est l'examen de choix lorsque la stabilité hémodynamique est obtenue.
- Les patients, dont l'état hémodynamique reste dépendant du remplissage, bénéficient d'une artériographie qui peut conduire à une embolisation hémostatique.
- La laparotomie est risquée et doit être réservée aux patients en état hémodynamique non contrôlé.

En France, les hématomes rétro-péritonéaux (HRP) sont principalement dus à des lésions vasculaires secondaires aux traumatismes abdominaux fermés violents et surtout aux fractures du bassin [1]. Ces lésions sont en règle secondaires à des accidents de la voie publique ou à des chutes d'une grande hauteur. Aux États-Unis, les plaies de l'abdomen, notamment par armes à feu, sont largement en cause [2]. Les HRP traumatiques iatrogènes sont rares mais régulièrement décrits comme des complications de cathétérisme fémoral veineux ou cardiaque gauche, de blocs honteux ou de gestes d'acupuncture [3] [4] [5] [6].

PHYSIOPATHOLOGIE ET MÉCANISMES LÉSIONNELS

Anatomie et structures impliquées

L'espace rétro-péritonéal (ERP) est un espace cellulo-graisseux situé en avant du rachis et en arrière du péritoine pariétal postérieur. Il est limité en haut par le diaphragme et se prolonge en position caudale jusqu'au pelvis. Il existe trois espaces de diffusion du sang dans l'ERP : central, latéral et pelvien [7].

Hématomes rétro-péritonéaux centraux (zone I)

L'ERP contient les éléments vasculaires fondamentaux : aorte, veine cave inférieure, pédicules rénaux et vaisseaux mésentériques à leur origine. Les lésions traumatiques de ces structures sont à l'origine d'HRP centraux caractérisés par leur gravité. Les fractures des corps, surtout des apophyses latérales vertébrales, sont fréquemment à l'origine d'HRP centraux par rupture vasculaire osseuse, lombaire ou musculaire s'ouvrant dans l'ERP. Les lésions du bloc duodéno-pancréatique, organes accolés, peuvent être responsables de saignements importants et entraîner d'authentiques HRP centraux, surtout lors de traumatismes pénétrants [8]. En effet, d'un point de vue anatomique en général, et vasculaire en particulier, ces deux organes sont indissociables car enchâssés l'un dans l'autre. Ils ont une riche vascularisation commune, siège d'une anastomose entre le tronc cœliaque et l'artère mésentérique supérieure par le biais des artères pancréatico-duodénales antérieures et postérieures.

Hématomes rétro-péritonéaux latéralisés (zone II)

Ils peuvent intéresser la loge ou l'espace périrénal, l'espace pararénal antérieur, l'espace pararénal postérieur. Les HRP de la loge et/ou de l'espace périrénal sont dus à des lésions du parenchyme et du pédicule rénal. Ils refoulent le duodénum en avant, le côlon latéralement et le rein en avant et en dedans. Ils représentent le tiers des HRP latéralisés [9] [10]. Les atteintes urétérales et vésicales sont rarement seules impliquées dans la genèse d'HRP [9] [10] [11]. Les lésions surrénaliennes, longtemps sous-estimées, sont mieux connues depuis l'avènement de la tomographie assistée par ordinateur (TDM). Elles prédominent à droite et sont en règle secondaires à une fracture vertébrale ou à une hyperpression cave [12]. Les HRP pararénaux antérieurs sont surtout le fait de traumatismes fermés et sont secondaires à des lésions viscérales : mésocôlon, face postérieure du foie et sus-hépatique (HRP paramédian droit). Ils repoussent le rein vers l'extérieur et les viscères creux en avant. Une lésion du bloc duodéno-pancréatique peut également être en cause, surtout si l'hématome est paramédian gauche et que l'on observe un épanchement gazeux associé [10]. Le mécanisme reste souvent une fracture de ce bloc sur le billot vertébral. Toutefois, les atteintes duodéno-pancréatiques sont plus souvent à l'origine de lésions torpides, difficiles à diagnostiquer, à type de perforation avec sepsis et de pancréatites retardées de pronostic sévère [13]. Les HRP de l'espace pararénal postérieur (rétro-rénal) sont surtout d'origine musculaire ou osseuse.

Hématomes rétro-péritonéaux pelviens (zone III)

Les fractures du bassin instables sont la cause la plus fréquente d'HRP traumatiques. Elles sont responsables d'hématomes pelviens (zone III). Ces fractures surviennent (à l'exception du vieillard ostéoporotique) lors de traumatismes à grande vitesse, ce qui explique la fréquence élevée des lésions

associées. On décrit classiquement trois mécanismes lésionnels principaux. Les traumatismes antéro-postérieurs (Type I) exercent une force d'ouverture transversale du bassin (open-book) entraînant des lésions pubiennes, des branches ilio- et ischiopubiennes. L'artère hypogastrique est dans ce cas très exposée. Ces lésions sont en règle bilatérales et déplacées vers le haut par traction des muscles grands droits de l'abdomen. Dans les traumatismes latéraux (Type II), l'aile iliaque et les ailerons sacrés sont d'abord exposés puis l'anneau pelvien cède en avant, expliquant là encore la fréquence des lésions des branches ilio- et ischiopubiennes. Les vaisseaux exposés sont les vaisseaux iliaques et les plexus veineux rétropubiens. Enfin, lors des cisaillements verticaux (Type III), l'anneau antérieur cède, entraînant des lésions symphysaires et des cadres obturateurs, ceci étant associé à des lésions postérieures sévères (sacrées, iliaque ou sacro-iliaque). Cette classification, proposée en 1980 par Pennal [14], a été précisée en 1988 par Cryer et al. [15]. Ces auteurs montrent en effet que le risque hémorragique, évalué en unités sanguines transfusées au cours des 48 premières heures, est corrélé au caractère instable de la fracture. L'instabilité est définie comme un déplacement supérieur à 0,5 cm. Les patients porteurs d'une fracture stable reçoivent en règle une transfusion de moins de quatre poches, les victimes de fractures instables reçoivent en majorité plus de quatre poches. Cette étude montre en outre que les fractures, dus à des traumatismes antéro-postérieurs (notamment open-book) et à cisaillement vertical, sont les plus hémorragiques. Les détails de cette étude sont résumés dans les [tableau I](#) et [tableau II](#).

Mécanismes lésionnels

Traumatismes pénétrants

Les traumatismes pénétrants de l'abdomen, des flancs et du thorax peuvent être en cause, l'association à des lésions intrapéritonéales et/ou thoracique est alors très fréquente. La gravité des traumatismes pénétrants augmente avec l'énergie de l'agent vulnérant. Les plaies par arme blanche entraînent des lésions limitées au trajet de la lame, sans atteintes à distance. Les plaies par arme à feu sont d'autant plus graves que la vitesse du projectile est élevée [16] [17]. La sévérité est en effet relative à l'énergie cinétique de celui-ci, énergie pour laquelle la vitesse intervient au carré ($E_c = 1/2 mV^2$). Les armes les plus dangereuses sont donc les fusils de guerre et les carabines dites de " grande chasse " utilisées couramment en France pour la chasse au gros gibier. Ces projectiles à haute vélocité entraînent une libération brutale et massive d'énergie qui crée une cavité virtuelle temporaire (véritable explosion interne) provoquant des lésions locales et à distance : phénomène de cavitation [16] [17] [18]. Ces effets restent dangereux même à grande distance de tir (centaines de mètres). Les armes de poing, qui utilisent des projectiles de faible énergie, ne présentent que peu ou pas de phénomènes de cavitation, toutefois leur pouvoir vulnérant peut être augmenté par l'utilisation de munition à extrémité creuse en plomb qui s'évase et disperse des éclats lors de la pénétration [16] [17] [18]. La dispersion de ces éclats concerne en règle des structures proches si on les compare aux lésions de cavitation. Des fragments osseux peuvent en outre se comporter comme des éclats de munition. Les effets de ces armes s'atténuent rapidement avec la distance de tir. Enfin, les fusils de chasse traditionnels entraînent des plaies multiples et de faible énergie, s'atténuant encore plus vite que les deux cas

précédant avec la distance de tir. Au-delà de 37 m, la probabilité de lésions profondes lors de blessures par fusil de chasse classique semble quasi nulle [19].

Tableau I. Relation entre le type de traumatisme et l'abondance du saignement, d'après Cryer et al. [15]

Classification	Culots globulaires transfusés au cours des 48 premières heures (n)			Total
	< 4 culots	4 à 9 culots	Plus de 10 culots	
Type I (ant-post)	30 (51 %)	14 (24 %)	15 (25 %)	59 (24 %)
Type II (latéral)	124 (76 %)	20 (12 %)	20 (12 %)	164 (68 %)
Type III (vertical)	7 (37 %)	3 (16 %)	9 (47 %)	19 (8 %)

Tableau II. Influence de la stabilité des fractures sur le saignement, d'après Cryer et al. [15]

Classification	Culots globulaires transfusés au cours des 48 premières heures (n)		Total
	< 4 culots	> 4 culots	
Stable	127 (80 %)	31 (20 %)	158
Instable	34 (40 %)	50 (60 %)	84

Traumatismes fermés

La fréquence et la gravité des ruptures vasculaires rétropéritonéales, mais également intrapéritonéales, sont là encore directement proportionnelles à la quantité d'énergie transmise à cette région lors de l'impact. Les ondes responsables des lésions sont de quatre types [20]. Les ondes de choc, qui se transmettent aux structures sous-jacentes à l'impact ou aux tissus situés à distance par contrecoup, ne s'observent que lors de chocs à grande vitesse. Les ondes d'étirement agissent à distance de l'impact en provoquant des suffusions hémorragiques des viscères. Les ondes de cisaillement sont responsables de mouvements asynchrones des organes sous-jacents à l'impact. Elles entraînent ainsi des étirements voire des ruptures pédiculaires. Enfin, les ondes d'écrasement, observées lors des chocs à faible vitesse, sont comparables à une compression prolongée des tissus par un objet lourd.

Données hémodynamiques

L'ERP est un espace relativement clos. On admet ainsi volontiers qu'un saignement veineux d'une veine de petit ou de moyen calibre peut se tarir spontanément lorsque la pression dans l'ERP devient égale à la pression veineuse locale (auto-tamponnement). En réalité, en situation traumatique, ce régime de pression ainsi que l'espace de diffusion des fluides dans l'ERP peuvent être considérablement modifiés. Une étude récente, réalisée sur cadavre, montre en effet que, à niveau de pression comparable, la quantité de liquide que l'on peut injecter (par voie veineuse iliaque externe) dans le

rétropéritoine est quatre fois supérieure lorsqu'il existe une fracture du bassin " en livre ouvert " (open book) que lorsque ce dernier est intact [21]. Par ailleurs, l'hyperpression secondaire à l'hématome est susceptible de comprimer les organes rétropéritonéaux, d'entraîner une ischémie et une gêne à l'écoulement urinaire urétéral éventuellement responsable d'anurie, réalisant pour certains auteurs un équivalent du syndrome des loges abdominal [22] [23]. Dans le cas des lésions artérielles ou de la veine cave inférieure, ou lors de troubles de coagulation acquis ou congénitaux, la diffusion va se faire rapidement dans tout l'ERP, peut disséquer le mésentère, ouvrir le péritoine pariétal postérieur et constituer un hémopéritoine, indiquant à tort une laparotomie. Des extensions vers le médiastin, les organes génitaux externes et le triangle de Scarpa sont possibles. On peut à l'extrême observer une diffusion engainant tout le péritoine, donnant une fausse défense clinique.

ÉPIDÉMIOLOGIE ET PRONOSTIC

Les traumatismes abdominaux fermés surviennent plus fréquemment chez des hommes jeunes lors d'accidents de la voie publique en automobile. Les piétons ou les conducteurs de deux roues présentent moins souvent ce type de lésions. Dans 20 % de ces traumatismes, il existe une lésion rétropéritonéale [24]. La mortalité des HRP centraux secondaires à des lésions des gros vaisseaux est élevée : environ 30 % pour les traumatismes fermés et jusqu'à 40 % pour les traumatismes ouverts [25] [26]. Les hématomes centraux secondaires à une lésion fermée du bloc duodéno-pancréatique n'intéressant pas un gros vaisseau ont une mortalité moindre, d'environ 10 % [27]. La mortalité des HRP traumatiques pelviens (les plus fréquents) est là encore élevée, comprise entre 18 et 31 % [25] [27] [28] [29] [30] [31]. Le saignement est la principale cause de mortalité. Lorsqu'il existe une lésion des gros vaisseaux, soit environ dans 30 % des cas, la mortalité peut atteindre 75 % [28]. Les patients en état de choc hémorragique ont une mortalité maximale, avec des taux de plus de 40 % [29], ceux survivant à des HRP secondaires à des fractures pelviennes ont en règle subi une transfusion massive et parfois une colostomie transitoire [30]. Ils souffrent en outre de douleurs résiduelles sévères et de fréquents handicaps post traumatiques [30]. Dans une étude, le déplacement (instabilité) est un facteur pronostique important [15]. Ce dernier (plus de 0,5 cm) est en effet corrélé au saignement, de même qu'aucun saignement artériel n'est d'ailleurs relevé lors des fractures stables [15]. Le saignement artériel semble ainsi plus fréquent dans les fractures instables, mais il n'existe aucun moyen radioclinique pour prédire la survenue d'un saignement artériel [32]. Par ailleurs, le caractère instable expose à une fréquence accrue de lésions associées, notamment spléniques et vésicales [15]. Notons enfin que 20 % des fractures stables entraînent un saignement nécessitant une transfusion de plus de quatre unités sanguines et que la mortalité dans ce groupe est de 7 % [15]. Le caractère ouvert des fractures pelviennes est également un facteur pronostique majeur : dans la série de Rothenberger et al. [28], la mortalité atteint 50 % pour les fractures ouvertes contre 12 % pour les fractures fermées. Dans une autre série, la mortalité passe de 16 à 25 % lors de fractures ouvertes

et le nombre d'unités globulaires transfusées a quadruplé : 4 versus 16 culots globulaires [30]. Les hématomes latéraux ont le moins mauvais pronostic, avec une mortalité inférieure à 10 % [25].

La ceinture de sécurité diminue la mortalité et la morbidité globale des accidents de la circulation [33] [34]. On sait toutefois qu'elle peut générer des lésions propres notamment sur les organes creux et le diaphragme [34] [35]. Des ruptures traumatiques fermées de l'artère iliaque commune, sans fracture pelvienne ou lombaire, ont été décrites comme directement reliée à une hyperpression localisée transmise par cette ceinture [36]. Par ailleurs, son utilisation ne diminue pas l'incidence des fractures pelviennes et des organes rétropéritonéaux lors de chocs latéraux [37]. De façon analogue, un coussin de sécurité (airbag) frontal ne diminue pas l'incidence des traumatismes abdomino-pelviens [37]. Enfin, la fréquence élevée des lésions associées (notamment intrapéritonéales et crâniennes) participe certainement à l'importante mortalité de ces traumatismes [25].

DIAGNOSTIC

Clinique

Anamnèse

Les données d'anamnèse sont fondamentales et doivent autant que possible être recueillies auprès des témoins du traumatisme [38]. En effet, le caractère violent de l'impact est une notion fondamentale quant au risque de survenue d'un HRP. Une collision à haute vitesse, une éjection de véhicule, une incarceration, une chute d'une hauteur importante sont des situations à risque. Tout patient entrant inconscient (comateux ou sédaté) en salle de déchocage doit être considéré comme à risque de lésions viscérales profondes, en particulier rétropéritonéale et doit (entre autres) avoir rapidement une radiographie du bassin de face. Une étude récente montre qu'une perte de connaissance transitoire peut s'associer à des lésions sévères non neurochirurgicales, notamment abdominales [39]. Par ailleurs, pour les raisons exposées plus haut, toute victime d'une fracture du bassin, surtout à grand déplacement doit être considérée comme atteinte d'un HRP jusqu'à preuve du contraire.

Examen clinique

Il montre des signes inconstants et très peu spécifiques. Un tableau de choc hémorragique sans cause intrapéritonéale, thoracique ou périphérique évidente doit orienter vers un HRP. L'existence d'une tuméfaction lombaire, iliaque ou hypogastrique est inconstante. L'ecchymose extensive des flancs ou des organes génitaux externes est spécifique, mais inconstante et tardive. Les touchers pelviens recherchent une protrusion osseuse ou un hématome. Une asymétrie des poulx peut dans ce contexte évoquer une plaie ou une compression vasculaire, une telle constatation clinique reste néanmoins rare. La recherche d'une hématurie est systématique. Elle témoigne en règle d'une

lésion de la voie excrétrice urinaire sans préjuger de sa localisation. Chez l'homme, un fracas pubien peut occasionner une rupture de l'urètre membraneux dans 5 % des fractures du bassin [40]. Une urétrorragie associée à une rétention aiguë d'urines sont évocatrices. Les lésions vésicales surviennent dans 5 à 10 % des fractures du bassin, voire 20 % lorsque la fracture intéresse les branches pubiennes [40]. Plus de la moitié des ruptures vésicales est extrapéritonéale, mais les chocs à vessie pleine entraînent volontiers une rupture intrapéritonéale. Les lésions urétérales isolées sont rares, surtout le fait de traumatismes pénétrants et ne provoquent une hématurie que dans la moitié des cas. Leur diagnostic est difficile et elles n'entraînent en règle, isolément, jamais d'HRP sévères [11]. Les traumatismes rénaux sont fréquents. L'hématurie n'est pas corrélée à la sévérité des lésions rénales. Néanmoins, lorsqu'une hématurie s'associe à un état de choc par HRP, les lésions rénales sont sévères [9]. Une pathologie rénale sous-jacente augmente le risque de lésions traumatiques rénales et ce même lors de chocs à faible énergie. Les patients traumatisés atteints d'une pathologie rénale chronique doivent donc faire l'objet d'une attention particulière [41].

Lors des traumatismes pénétrants, un point d'entrée lombaire ou des flancs est évocateur mais une plaie abdominale ou basithoracique peut conduire à des lésions rétropéritonéales.

Imagerie médicale

On cite ici les différents examens par ordre de simplicité et de rapidité de mise en œuvre.

Radiographies standard

Les clichés de bassin et de rachis dorsolombaire peuvent montrer des fractures de ces structures qui, avec la clinique, orienteront vers la recherche d'un HRP. Les radiographies d'abdomen sans préparation comportent une incidence de face et un profil horizontal. Les signes d'HRP sont indirects et difficiles à observer [42]. Un iléus réflexe est une constatation fréquente en traumatologie donc peu spécifique. On peut cependant retenir qu'une asymétrie des contours du psoas ainsi qu'un refoulement des clartés digestives vers l'avant sur le profil orientent vers un HRP important [43].

Échotomographie

Elle reste l'examen paraclinique le plus important et la plus facile à réaliser chez tout traumatisé abdominal, y compris en situation de catastrophe [44] [45] [46]. Elle est l'examen de choix pour affirmer rapidement l'existence d'un épanchement intrapéritonéal et a progressivement remplacé la ponction-lavage du péritoine dans cette indication [46]. Toutefois, l'examen de l'ERP reste difficile en échographie. Une barrière gazeuse aggravée par l'iléus réflexe et l'étroitesse de la fenêtre acoustique gênent l'étude fine du rétropéritoine. Si l'existence d'une collection réopéritonéale est fréquemment affirmée, son importance et son type (possibilité d'urinome) sont difficiles à préciser. Les lésions rénales sont les plus faciles à visualiser. L'origine du saignement est en règle difficile à préciser par échographie [43]. L'ensemble de ces réserves ne plaident pas pour la réalisation d'échographies en urgence par des médecins

non radiologiques même si de récentes études suggèrent leur faisabilité par des médecins urgentistes [47].

Radiographies avec opacification

L'urographie intraveineuse (UIV) est facile à réaliser. Sa normalité élimine une atteinte rénale grave [48]. Longtemps considérée comme l'exploration de référence dans le bilan d'une suspicion d'atteinte de l'appareil urinaire évoquée devant une hématurie, l'UIV ne permet qu'une étude indirecte des HRP (déplacement des structures). De plus, la constatation d'une hématurie en traumatologie est banale et ne préjuge en rien de l'existence d'un HRP. Enfin, celui-ci peut exister sans hématurie. L'absence d'urogramme fait suspecter une rupture artérielle mais ne peut l'affirmer en raison de la fréquence des autres étiologies [49]. En fait, la plupart des auteurs considèrent qu'aujourd'hui, les renseignements apportés par l'UIV sont très inférieurs à ceux fournis par la scanographie dans le bilan des HRP [43].

L'uréthrocystographie rétrograde montre des lésions vésicales et/ou des images de compression secondaires à un hématome pelvien. Cet examen garde pour certains auteurs un intérêt dans l'évaluation des conséquences urinaires des fractures du bassin [50], sa prescription sort du cadre du bilan des HRP et reste une affaire de spécialiste.

L'angiographie reste l'examen de choix pour l'étude des lésions vasculaires. L'absence de néphrogramme au scanner (ou à l'UIV) et/ou l'existence d'un HRP expansif avec instabilité hémodynamique, notamment lors de fractures pelviennes, sont les deux indications principales d'angiographies en urgence. Outre le diagnostic topographique du saignement, l'artériographie peut permettre un geste thérapeutique. Une embolisation ou un tamponnement par ballonnet intraluminal facilitent l'hémostase [51], surtout pour des artères de petit calibre dans le territoire iliaque interne [52]. La technique habituelle consiste en une aortographie de type Seldinger, suivie d'une opacification sélective de l'artère hypogastrique [53]. Les lésions veineuses nécessitent en théorie une phlébographie iliaque ou ilio cave, mais des lésions importantes de la veine iliaque primitive ou externe donnent lors de l'artériographie des signes indirects à type de flaque, indiquant alors la phlébographie. Dans tous les cas, l'injection de produit de contraste iodé risque d'aggraver la fonction rénale d'un sujet en état hémodynamique précaire et le rapport risque/bénéfice doit être calculé au cas par cas.

Tomodensitométrie

La tomodensitométrie (TDM) est l'examen de choix dans le bilan des traumatismes abdominaux sévères [43] [54] [55] [56]. La TDM spiralée, par sa rapidité et la possibilité d'explorer dans sa globalité le patient polytraumatisé (thorax, crâne...) est particulièrement adaptée au contexte de l'urgence. Cet examen donne une idée précise des épanchements et des lésions des organes intra- et rétropéritonéaux après une injection intraveineuse voire une ingestion de produit de contraste [43] [54]. Il précise le type de fracture du bassin, montre un saignement actif et oriente vers une artériographie [43] [54]. La TDM de ce fait limite le nombre des laparotomies exploratrices [57]. Comme nous l'avons vu plus haut, l'étude de l'espace pararénal antérieur analyse les lésions

pancréatiques, de la portion fixe du duodénum et des côlons droit et gauche. L'étude de l'espace périrénal postérieur montre des hématomes d'origine osseuse, graisseuse ou musculaire. La visualisation de l'espace périrénal permet d'étudier le rein, son pédicule, la surrenale, le bassinet et la portion supérieure de l'urètre. La visualisation de l'ERP médian analyse les lésions des gros vaisseaux. L'examen se termine par l'étude des lésions et des collections pelviennes [43].

Imagerie par résonance magnétique

Elle précise les lésions et affirme le caractère hématique ou non d'une collection. En pratique, la lourdeur de mise en œuvre, la durée de l'examen et les difficultés de surveillance d'un patient en état grave rendent cet examen inadapté aux conditions actuelles de la médecine d'urgence et de réanimation.

Ponction lavage du péritoine

Elle montre l'existence d'un hémopéritoine, mais ne préjuge en rien des lésions rétropéritonéales. Cet examen de première ligne semble actuellement supplanté par l'échographie [43] [46].

PRISE EN CHARGE

Outils thérapeutiques

Mesures de réanimation

L'existence d'une détresse hémodynamique chez les patients atteints d'HRP, notamment pelviens est un facteur pronostic majeur. Dans ce groupe précis de patients, la mortalité est en effet proche de 50 % [29] [58]. En effet, dans une série, la mortalité des patients victimes de fractures du bassin sans altération hémodynamique est de 3,4 % alors qu'elle passe à 42 % lorsqu'il existe un état de choc [29]. Dans une autre étude, la mortalité globale n'est que de 12 %, mais 93 % des patients décédés avaient une hypotension artérielle à l'admission (systolique inférieure à 90 mmHg) et 91 % d'entre eux avaient deux fractures pelviennes ou plus [28]. La correction des désordres hémodynamiques doit donc être un objectif prioritaire de la réanimation de ces patients. Chez ceux qui n'ont pas une pathologie cardiaque chronique ou une contusion myocardique sévère, l'hypotension initiale doit être considérée comme un état de choc hémorragique et réanimée comme tel. Son suivi fait donc en premier lieu appel à la surveillance de la fréquence cardiaque, de la pression artérielle et de la diurèse ($> 1 \text{ mL} \cdot \text{kg}^{-1} \cdot \text{h}^{-1}$). La transfusion sanguine raisonnée, surtout lorsque l'on considère que la majorité des sujets sont jeunes et en bonne santé, doit viser à obtenir un hémocrite compris entre 21 et 25 %, correspondant à des chiffres d'hémoglobine supérieurs à $7 \text{ g} \cdot \text{dL}^{-1}$. Cette attitude est confortée par une étude récente, randomisée, contrôlée, portant sur 838 patients en réanimation [59].

Cet important travail montre en effet qu'une attitude transfusionnelle " restrictive " visant à ne transfuser que les patients ayant une hémoglobine inférieure à $7 \text{ g} \cdot \text{dL}^{-1}$ est égale voire supérieure à une attitude " libérale " visant à maintenir les patients au-dessus de $10 \text{ g} \cdot \text{dL}^{-1}$. Compte tenu de la possibilité de tamponnement spontané des HRP, la correction de troubles de l'hémostase liés au remplissage vasculaire et à la consommation de facteurs de coagulation doit être scrupuleuse. Des bilans répétés en cours de réanimation sont donc recommandés [60]. Des objectifs pour maintenir les plaquettes supérieures à $50\,000 \cdot \text{mL}^{-1}$ [61], un taux de prothrombine supérieur à 40 % et un fibrinogène supérieur à $1 \text{ g} \cdot \text{L}^{-1}$ semblent raisonnables. Le réchauffement des poches et l'utilisation d'accélérateurs de perfusion sont de rigueur. L'abord vasculaire fait appel, en premier lieu, à deux voies veineuses périphériques de bon calibre (18 Gauge ou plus) offrant peu de résistance à l'écoulement des fluides. Il n'est pas raisonnable de retarder un remplissage vasculaire du fait d'un cathétérisme central difficile, si on dispose de bonnes voies d'abord périphériques. Le cathétérisme central est indiqué si l'abord périphérique est fragile ou difficile, ou si une perfusion de catécholamines est nécessaire. Le site du cathétérisme central doit privilégier le territoire cave supérieur et utiliser de forts calibres (7,5 à 8,5 French). Pour diminuer la consommation d'oxygène et permettre une analgésie correcte, le recours à l'anesthésie générale suivie d'une sédation est largement indiqué. Lors des traumatismes ouverts, notamment pelviens, une antibiothérapie précoce visant les anaérobies et les entérobactéries doit être instaurée. Les traumatismes fermés avec rupture d'organe creux conduisent aux mêmes remarques, en l'attente d'un traitement chirurgical. Si la rupture est strictement duodénale, le traitement des germes anaérobies est moins important du fait même du type de flore.

Mesures de contention

Contention orthopédique

Elle diminue la douleur et le saignement liés aux fractures du bassin [25] [29]. Un déplacement de plus de trois centimètres d'une fracture " open-book " génère un saignement veineux de quatre litres et double le volume de l'espace pelvien. Les mêmes auteurs montrent par ailleurs qu'un saignement artériel ne peut être prédit ni par le type de traumatisme ni par celui de la fracture. Les modifications des caractéristiques pression-volume de l'espace pelvien ont été récemment précisées [21]. Cette étude, réalisée sur cadavre, montre que les fractures déplacées du bassin peuvent, à régime de pression égal, quadrupler le volume d'un hématome d'origine veineuse. Ces auteurs montrent ensuite que la pose d'un fixateur externe peut restaurer un régime de pression plus favorable et tamponner un saignement d'origine veineuse. Les saignements artériels semblent toutefois échapper à ce type de mesure thérapeutique. En clinique, le caractère d'urgence d'une fixation orthopédique est d'ailleurs controversé, urgent pour certains [62], à retarder pour d'autres [29]. Ces différences proviennent en partie du fait que la contention n'est efficace du point de vue hémodynamique que sur un saignement veineux. L'ensemble de ces données plaident pour l'utilisation du pantalon antichoc (combinaison antigravité) qui paraît aussi efficace et plus simple à mettre en œuvre.

Combinaison antigravité

Encore appelé pantalon antichoc, combinaison anti-G, MAST (military ou medical anti shock trouser), ou CSPD (compression pneumatique sous-diaphragmatique), ce dispositif dérive des combinaisons utilisées depuis la seconde guerre mondiale pour limiter les effets des accélérations violentes. Son utilisation s'est ensuite étendue à la prise en charge des blessés de guerre dans l'armée américaine, puis à la polytraumatologie de pratique civile [63] [64]. La pression de gonflage du compartiment abdominal est inférieure à celle des membres pour permettre le retour veineux. Les pressions sont choisies en fonction de l'état hémodynamique du blessé et des effets recherchés. Schématiquement, en deçà de 40 mmHg, l'action s'exerce sur le secteur veineux et au-delà de 60 mmHg sur le secteur artériel [65]. En fait, lors du choc hémorragique, le recours à de fortes pressions (68-80 mmHg) semble utile [65]. Les effets de la CSPD sont multiples : contention des fractures du bassin, diminution du saignement par contre-pression externe et augmentation de la pression artérielle essentiellement par augmentation du retour veineux [65] [66] [67].

Si l'effet hémodynamique est primordial et rapidement obtenu, l'effet de la CSPD sur l'hémostase est également d'un grand intérêt dans le cadre des HRP. Il résulte de plusieurs facteurs : une diminution du débit sanguin dans les vaisseaux sous-diaphragmatiques, une diminution de surface des brèches vasculaires par baisse de la tension pariéto-vasculaire et une réduction du débit sanguin à travers ces brèches par diminution du gradient de pression transmural [65].

Ce double effet, hémodynamique et hémostatique, rend donc la combinaison antigravité particulièrement intéressante chez ce type de blessés durant le transport préhospitalier, lors de la période qui précède l'embolisation ou l'hémostase chirurgicale, mais également lorsque l'origine du saignement n'a pu être détectée par les opacifications vasculaires. C'est dans ce dernier cas, mais également dans les HRP après biopsie rénale [68] ou après saignement sous-péritonéal d'origine gynécologique [69] que l'utilisation prolongée (24 à 48 heures) de la CSPD a pu être proposée. Il est alors impératif d'utiliser des pressions de gonflage basses (20-30 mmHg) [65]. Une telle utilisation a permis de réaliser des hémostases définitives d'HRP au-delà de tout recours chirurgical [29] [69]. Au plan hémodynamique, l'amélioration est souvent spectaculaire, mais son efficacité sur la survie des patients en état de choc hémorragique reste controversée. Si cela a été montré par plusieurs études chez l'animal [70] [71], la réponse doit être plus nuancée chez l'homme.

Certaines études rapportent un pourcentage accru de survie [72], alors que d'autres restent plus réservées sur son intérêt pronostique [73] [74]. Elle est toutefois d'utilisation courante et quasi systématique pour certaines équipes, en l'absence de contre-indications [65]. Certaines études montrent cependant que son utilisation systématique tend à diminuer : 37 % en 1987 versus 2 % en 1993 aux États-Unis [75]. Les contre-indications découlent des effets physiologiques de la CSPD en particulier au plan respiratoire. Si ces derniers sont faibles ou nuls chez le patient normovolémique [76], ils restent non négligeables chez le patient hypovolémique, hypoxique ou traumatisé

thoracique [65] et nécessitent la mise en œuvre concomitante d'une ventilation contrôlée [63] [65]. Une hernie thoracique des organes intra-abdominaux est en théorie possible, mais ce risque reste anecdotique [77]. L'extériorisation d'un hémopéritoine par un drain thoracique après rupture diaphragmatique est également exceptionnelle [64]. De principe, on contre-indiquera donc la CSPD chez tout patient atteint de lésions thoraciques graves, notamment péricardiques. De même, le gonflage de la CSPD chez le sujet avec des troubles de conscience expose au risque d'inhalation bronchique. Les indications d'intubation trachéale et de ventilation mécanique doivent donc être larges, surtout si l'on considère que les pressions de gonflage sont douloureuses et nécessitent une analgésie puissante. Il faut également veiller à ne pas comprimer les dernières côtes. Un certain degré d'ischémie des membres inférieurs est inévitable et d'authentiques syndromes des loges ont été décrits [65] [78] [79]. Ce risque devient important au-delà de la quatrième heure et nécessite alors une surveillance étroite et l'utilisation de pressions de gonflage basses [65] [78]. Le dégonflage doit être prudent, progressif ou par paliers, sous remplissage vasculaire, en débutant par le compartiment abdominal. Un dégonflage intempestif ou trop rapide peut en effet conduire à un arrêt circulatoire par désamorçage [65] [73]. Dans certains cas, il n'aura lieu qu'au bloc opératoire après thoraco- ou laparotomie et contrôle vasculaire chirurgical. Enfin, signalons de rares cas de crush syndrome au dégonflage, après utilisation prolongée à plus de 40 mmHg [67].

Embolisation artérielle

Elle permet de réaliser l'hémostase de plaies artérielles du petit bassin dont l'hémostase chirurgicale reste aléatoire [80] [81]. Les lésions des artères lombaires sont également accessibles à cette technique. Ces embolisations sont fréquemment bilatérales du fait de la richesse anastomotique pelvienne. La surveillance hémodynamique en cours de procédure guide la nécessité éventuelle de réinjection du matériel occlusif.

Abord chirurgical

Il n'est pas la règle et expose à un certain nombre de complications [25] [29] [82]. La décompression de l'HRP par ouverture du péritoine pariétal postérieur peut réactiver le saignement. Par ailleurs, l'inventaire chirurgical complet des lésions vasculaires est difficile, en dehors de rares lésions isolées de l'axe iliaque. En particulier, les artères lombaires ou les branches postérieures de l'hypogastrique sont d'un abord délicat. La richesse et la fragilité du plan veineux compromettent les possibilités de ligature au fond du bassin [83] [84]. L'ouverture de l'ERP expose en outre à des complications septiques à long terme, de pronostic redoutable [81]. Les indications sont donc une hémorragie incontrôlable et/ou une lésion d'un gros vaisseau inaccessible à un geste d'embolisation [29] [80]. Le méchage pelvien est peu efficace [80]. Il existe enfin un certain nombre d'indications chirurgicales non relatives à une lésion vasculaire, mais visant à traiter une lésion viscérale, citons les atteintes du bloc duodéno-pancréatiques, les colostomies de décharge et les gestes urologiques. Ces indications sont le plus souvent posées en semi-urgence, sur les données de la scanographie.

Conduite à tenir en fonction de l'état clinique du patient

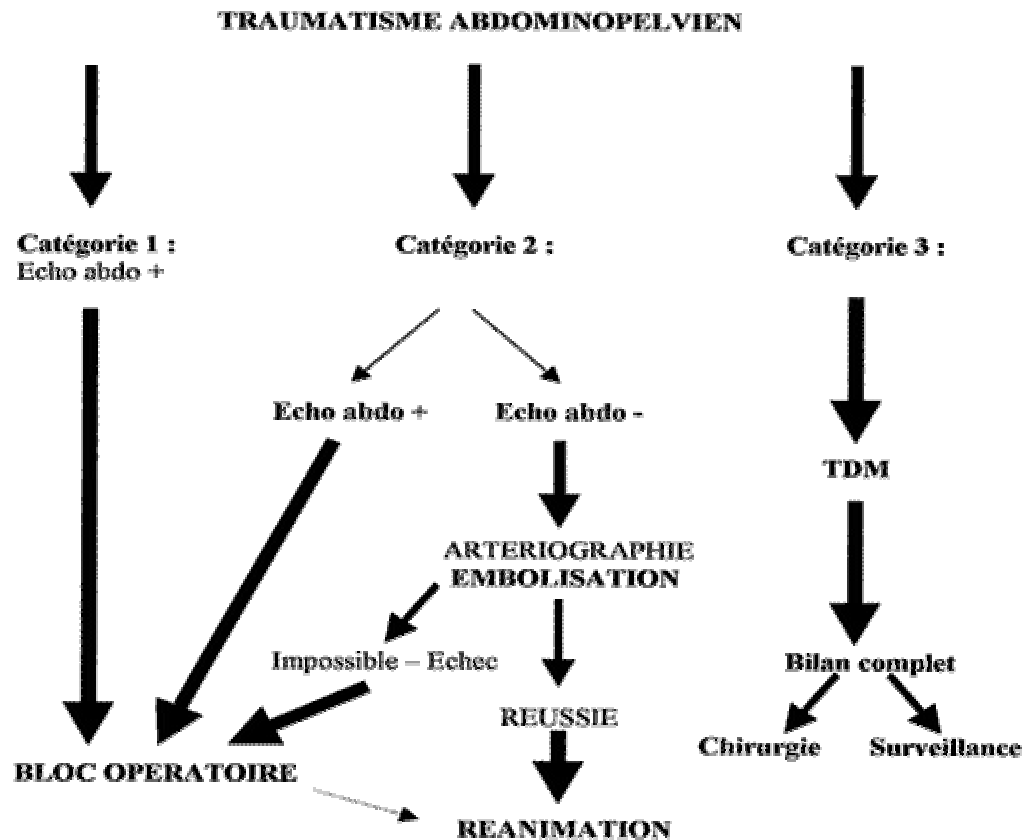
Lorsque l'on compare la mortalité dans des séries anciennes [28] ou récentes [30], on constate une stabilité de celle-ci en cas de saignement important. Plusieurs explications peuvent être données. La violence du traumatisme génère des lésions associées qui ont une mortalité propre. De plus, le diagnostic n'est pas toujours aisé, surtout chez un patient inconscient d'où l'adage de réaliser un cliché de bassin de face chez tout polytraumatisé. Cependant, il s'avère que ces clichés peuvent ignorer un nombre non négligeable de lésions, en particulier de la ceinture postérieure, qui seront reconnues sur une TDM en coupes millimétriques [43] [54].

Par ailleurs, le diagnostic d'hématome pelvien est loin d'être évident. La PLP induit des faux positifs à l'origine de laparotomies indues, alors que l'échographie, très performante pour montrer un épanchement péritonéal, ne peut montrer un HRP pelvien. C'est donc la négativité de cet examen, associé à l'absence de saignement péritonéal, thoracique ou périphérique qui doit orienter vers un HRP. Par ailleurs, nous avons vu qu'aucune classification ou examen complémentaire ne permet de prédire avec exactitude l'origine veineuse ou artérielle et donc l'importance du saignement [15] [32]. Le problème des traumatismes pénétrants est simple puisqu'ils appellent en règle une exploration chirurgicale [25]. En cas de traumatisme fermé, il faut rapidement répondre à deux questions : existe-t-il une lésion prioritaire extra-abdominale et y a-t-il une lésion intrapéritonéale imposant un geste urgent ?

C'est en fait la clinique et son évolution sous remplissage vasculaire qui vont dans la majorité des cas dicter la conduite pratique ([figure 1](#)). Ces blessés peuvent ainsi être divisés en trois catégories [82] :

- Catégorie 1 : état de choc hémorragique, remplissage vasculaire massif ne permettant pas de remonter une pression artérielle effondrée.
- Catégorie 2 : syndrome hémorragique, pression artérielle maintenue par le remplissage mais chutant lors de la diminution de ce dernier.
- Catégorie 3 ; hémodynamique stabilisée.

Figure 1. Prise en charge d'un traumatisé abdominopelvien suspect d'hématome rétropéritonéal



Catégorie 3

La notion de traumatisme violent, avec ou sans fracture du bassin visible sur les clichés standard, avec ou sans hématurie et ayant nécessité un important remplissage vasculaire justifie une exploration poussée. Habituellement proposées [32], les artériographies de principe avec clichés d'UIV sont maintenant avantageusement remplacées par une TDM avec injection [43] [54] [55] [56] [57]. Cet examen permet de compléter le bilan lésionnel et de poser une indication chirurgicale semi-urgente telle par exemple une exploration de lésion du bloc duodéno-pancréatique.

Catégorie 1

Une lésion neurologique, thoracique ou périphérique rapidement éliminée, une laparotomie d'urgence ne peut être différée par des explorations longues. En période postopératoire, la reprise ou la persistance d'un saignement impose une artériographie, de même qu'une TDM en cas d'hématome des flancs non exploré.

Catégorie 2

Dans un bon nombre de cas, le patient va sous remplissage et correction des troubles de l'hémostase passer en catégorie 1 ou 3, ramenant aux cas précédents. Si l'état hémodynamique reste dépendant du remplissage, une artériographie à visée diagnostique et thérapeutique doit être envisagée, sous couvert d'une réanimation et d'une surveillance adaptée.

RÉFÉRENCES

- 1 de La Coussaye JE, Eledjam JJ. Traumatismes du bassin. In : Samii K, éd. Anesthésie et réanimation chirurgicale. Paris : Flammarion ; 1995. p. 1625-35.
- 2 Payne J, Berne TV, Kaufman BL, Dubrowski R. Outcome of treatment of 686 gunshot wounds: implications for the community. *J Trauma* 1993 ; 34 : 276-81.
- 3 Akata T, Nakayama T, Kandabashi T, Kodama K, Takaashi S. Massive retroperitoneal hemorrhage associated with femoral vein cannulation. *J Clin Anesth* 1998 ; 10 : 321-6.
- 4 Kent KC, Moscucci M, Mansour KA, DiMattia S, Gallagher S, Kuntz R, et al. Retroperitoneal hematoma after cardiac catheterization: prevalence, risk factors, and optimal management. *J Vasc Surg* 1994 ; 20 : 905-10.
- 5 Kurzel RB, Au AH, Rooholamini SA. Retroperitoneal hematoma as a complication of pudendal block. Diagnosis made by computed tomography. *West J Med* 1996 ; 164 : 523-5.
- 6 Matsuyama H, Nagao K, Yamakawa GI, Akahoshi K, Naito K. Retroperitoneal hematoma due to rupture of a pseudoaneurysm caused by acupuncture therapy. *J Urol* 1998 ; 159 : 2087-8.
- 7 Meyers MA. Dynamic radiology of the abdomen normal and pathologic anatomy. Heidelberg : Springer ; 1976. p. 113-94.
- 8 Young PR Jr, Meredith JW, Baker CC, Thomasson MH, Chang MC. Pancreatic injuries resulting from penetrating trauma: a multi-institutional review. *Am Surg* 1998 ; 64 : 838-43.
- 9 Schneider RE. Genitourinary trauma. *Emerg Clin North Am* 1993 ; 11 : 137-45.
- 10 Goins WA, Rodriguez A, Lewwis J, Brathwaite CE, James E. Retroperitoneal hematoma after blunt trauma. *Surg Gynecol Obst* 1992 ; 174 : 281-90.
- 11 Medina D, Lavery R, Ross SE, Livingston DH. Ureteral trauma: preoperative studies neither predict injury nor prevent missed injuries. *J Am Coll Surg* 1998 ; 186 : 641-4.
- 12 Burks DW, Mirvis SE, Shanmuganathan K. Acute adrenal injury after blunt abdominal trauma: CT findings. *AJR* 1992 ; 158 : 503-7.
- 13 Doutre LP, Patel JC. Traumatismes fermés du duodénum et du pancréas. Monographie de l'association française de chirurgie. Paris : Masson ; 1973.
- 14 Cryer HM, Miller FB, Evers BM, et al. Pelvic fracture classification: correlation with hemorrhage. *J Trauma* 1988 ; 28 : 973-80.
- 15 Pennal GF, Tile M, Wadwell JP, Garside H. Pelvic disruption: assessment and classification. *Clin Orthop* 1980 ; 151 : 12-21.
- 16 Barach E, Tomlanovich M, Nowak R. Ballistics: a pathophysiologic examination of the wounding mechanisms of the firearms: Part I. *J Trauma* 1986 ; 26 : 225-35.
- 17 Barach E, Tomlanovich M, Nowak R. Ballistics: a pathophysiologic examination of the wounding mechanisms of the firearms: Part II. *J Trauma* 1986 ; 26 : 374-83.
- 18 Rouvier B, Lenoir B, Rigal S. Les traumatismes balistiques. In : Sfar, éd. Conférences d'actualisation. 39e Congrès d'anesthésie et de réanimation. Paris : Elsevier ; 1997. p. 703-16.
- 19 Sherman RT, Parish RA. Management of shotguns injuries: a review of 152 cases. *J Trauma* 1963 ; 3 : 76-86.
- 20 Cooper GJ, Taylor D. Biophysics of impact injury to the chest and abdomen. *J Am Med Corps* 1989 ; 135 : 58-67.
- 21 Grimm MR, Vrahas MS, Thomas KA. Pressure-volume characteristics of the intact and disrupted pelvic retroperitoneum. *J Trauma* 1998 ; 44 : 454-9.
- 22 Saggi BH, Sugerman HJ, Ivatury RR, Bloomfield GL. Abdominal compartment syndrome. *J Trauma* 1998 ; 45 : 597-609.
- 23 Hessmann M, Rommens P. Bilateral ureteral obstruction and renal failure caused by massive retroperitoneal hematoma: is there a pelvic compartment syndrome analogous to abdominal compartment syndrome? *J Orthop Trauma* 1998 ; 12 : 553-7.
- 24 Lorgeron P, Parmentier G, Katz A. L'abdomen du polytraumatisé : étude comparative portant sur 225 polytraumatismes avec ou sans lésions abdominales. Incidence des complications abdominales. *J Chir* 1983 ; 120 : 85-93.
- 25 Henao F, Aldrete JJ. Retroperitoneal hematoma of traumatic origin. *Surg Gynecol Obstet* 1985 ; 161 : 105-16.
- 26 Jackson MR, Olson DW, Clark Bennett W, Olsen SB, Robertson FM. Abdominal vascular trauma: a review of 106 injury. *Am Surg* 1992 ; 58 : 622-6.
- 27 Selivanov V, Chi HS, Alverdy JC. Mortality in retroperitoneal hematoma. *J Trauma* 1984 ; 24 : 1021-7.
- 28 Rothenberger DA, Fischer RP, Strate RG. The mortality associated with pelvic fractures.

- Surgery 1978 ; 84 : 356-61.
- 29 Mucha P, Welch JJ. Hemorrhage in pelvic fractures. *Surg Clin North Am* 1988 ; 4 : 30 : 757-73.
- 30 Brenneman FD, Katyal D, Boulanger BR, Tile M, Redelmeier DA. Long-term outcomes in open pelvic fractures. *J Trauma* 1997 ; 42 : 773-7.
- 31 Jones AL, Powell JN, Kellam JF, McCormack RG, Dust W, Wimmer P. Open pelvic fractures. A multicenter retrospective analysis. *Orthop Clin North Am* 1997 ; 28 : 345-50.
- 32 Kam J, Jackson H, Ben Menachem Y. Vascular injuries in blunt pelvic trauma. *Radiol Clin North Am* 1981 ; 19 : 171-86.
- 33 Anderson PA, Rivara FP, Maier RV, Drake C. The epidemiology of seat belt associated injuries. *J Trauma* 1991 ; 31 : 60-7.
- 34 Campbell B. Safety belt injury reduction related to crash severity and front seat position. *J Trauma* 1987 ; 27 : 733-9.
- 35 Rutledge R, Thomasson M, Oller D, Meredith W, Moylan J, Clancy T, et al. The spectrum of abdominal injuries associated with the use of seat belts. *J Trauma* 1991 ; 31 : 820-6.
- 36 Gupta N, Auer A, Troop B. Seat belt related injury to the common iliac artery: case report and review of the literature. *J Trauma* 1998 ; 45 : 419-21.
- 37 Loo GT, Siegel JH, Dischinger PC, Rixen D, Burgess AR, Addis MD, et al. Airbag protection versus compartment intrusion effect determines the pattern of injuries in multiple trauma motor vehicle crashes. *J Trauma* 1996 ; 41 : 935-51.
- 38 Lowe DK, Oh GR, Neely KW, Peterson CG. Evaluation of injury mechanisms as a criterion in traumatized. *Ann Surg* 1985 ; 152 : 6-10.
- 39 Owings JT, Wisner DH, Battistella FD, Perstein J, Walby WF, Tharatt RS. Isolated transient loss of consciousness is an indicator of significant injury. *Arch Surg* 1998 ; 133 : 941-6.
- 40 Falon B, Wendt JC, Hawtrey CE. Urologic injury and assessment in patient with fractured pelvis. *J Urol* 1984 ; 131 : 712-5.
- 41 Schimmlin FR, Iselin CE, Naimi A, Rohner S, Borst F, Farshad M, et al. The higher injury risk of abnormal kidneys in blunt renal trauma. *Scand J Urol Nephrol* 1998 ; 32 : 388-92.
- 42 Greene CS. Indications for plain abdominal radiography in the emergency department. *Ann Emerg Med* 1986 ; 20 : 733-6.
- 43 Lopez FM, Mattei-Gazagnes M, Bruel JM, Richard P, Adidou M, Metge L, et al. Traumatismes de l'abdomen. In : Bruel JM, Lopez FM, eds. *Imagerie et urgences*. Paris. Flammarion ; 1996. p. 174-229.
- 44 Hoffman R, Nerlich M, Muggia-Sullam M, Polhemann T, Wippermann B, Regel G, et al. Blunt abdominal trauma in cases of multiple trauma evaluated by ultrasonography: a prospective analysis of 291 patients. *J Trauma* 1992 ; 32 : 452-8.
- 45 Rothlin MA, Naf R, Amgnerd M, Candinas D, Frick T, Trentz O. Ultrasound in blunt abdominal and thoracic trauma. *J Trauma* 1993 ; 34 : 488-95.
- 46 Wherrett LJ, Boulanger BR, Mc Lellan BA, Brennemann FD, Rizoli SB, Culhane J, et al. Hypotension after blunt abdominal trauma: the role of emergent abdominal sonography in surgical triage. *J Trauma* 1996 ; 41 : 815-20.
- 47 Sisley AC, Rozycki GS, Ballard RB, Namias N, Salomone JP, Feliciano DV. Rapid detection of traumatic effusion using surgeon-performed ultrasonography. *J Trauma* 1998 ; 44 : 291-7.
- 48 Halsell RD, Vines FS, Shatney CH, Slepian MJ, Northup HM, Avara WT, Doan LA. The reliability of excretory urography as a screening examination for blunt renal trauma. *Ann Emerg Med* 1987 ; 16 : 1236-9.
- 49 Cass AS, Luxenberg M. Unilateral nonvisualization on excretory urography after external trauma. *J Urol* 1984 ; 132 : 225-7.
- 50 Uehara DT, Eisner RF. Indications for retrograde cysto-ureterography in trauma. *Ann Emerg Med* 1986 ; 15 : 270-2.
- 51 Davidson AT. Direct intralumen balloon tamponade: a technique for the control of massive retroperitoneal hemorrhage. *Am J Surg* 1978 ; 136 : 393-4.
- 52 Perez JV, Hughes TM, Bowers K. Angiographic embolisation in pelvic fracture. *Injury* 1998 ; 29 : 187-91.
- 53 Ring EJ, Waltmann AC, Athanasoulis C, Smith JC, Baum S. Angiography in pelvic trauma. *Surg Gynecol Obst* 1974 ; 139 : 375-80.
- 54 Lopez FM, Bloncourt J, Eynius P. Traumatismes abdominaux. In : Lamarque JL, Pujol J, Rouanet JP. eds. *Tomodensitométrie abdominale et pelvienne*. Montpellier : Axone ; 1988. p.

243-71.

- 55 Baron BJ, Scalea TM, Sclafani SJA, Duncan AO. Non operative management of blunt abdominal trauma: the role of sequential peritoneal lavage, computed tomography and angiography. *Ann Emerg Med* 1993 ; 22 : 1556-62.
- 56 Freshman SP, Wisner DH, Battistella FD, Weber CJ. Secondary survey following abdominal trauma. A new role for abdominal CT scan. *J Trauma* 1993 ; 34 : 337-41.
- 57 Wing VW, Federle MP, Morris JJA, Jeffrey R, Bluth R. The clinical impact of CT scan for blunt abdominal trauma. *Am J Roentgenol* 1983 ; 118 : 36-43.
- 58 Mucha P, Farnell MB. Analysis of pelvic fracture management. *J Trauma* 1984 ; 24 : 379-88.
- 59 Hébert PC, Wells G, Blajchman MA, Marshall J, Martin C, Pagliarello G, et al. and the Transfusion Requirement in Critical Care Investigators for the Canadian Critical Care Trials Group. A multicenter, randomized, controlled clinical trial of transfusion requirements in critical care. *N Engl J Med* 1999 ; 340 : 408-17.
- 60 McAvoy JM, Cook JH. A treatment plan for rapid assessment of the patient with massive blood loss and pelvic fractures. *Arch Surg* 1978 ; 113 : 986-990.
- 61 Agence Française du sang (AFS). Agence nationale d'accréditation et d'évaluation de la santé (ANAES). Indications et contre-indications des transfusions de produits sanguins labiles. EDK éd. Paris 1998.
- 62 Majeed SA. External fixation of the injured pelvis: the functional outcome. *J Bone Joint Surg* 1990 ; 72 : 612-4.
- 63 Barriot P, Riou B, Buffat JJ. Prehospital management of severe hemorrhagic shock. In: Vincent JL, ed. *Update in intensive care and emergency medicine*. Berlin: Springer Verlag; 1987. p. 377-84.
- 64 Kaplan BC, Civetta JM, Nagel EM, Nussenfeld SR, Hirschman JC. The military antishock trouser in civilian prehospital emergency care. *J Trauma* 1973 ; 13 : 843-8.
- 65 Riou B, Barriot P., Le pantalon antichoc. In : Pourriat JL, Martin C, éd. *Principes de réanimation chirurgicale*. Paris : Arnette Blackwell ; 1995. p. 47-51.
- 66 Flint LM, Brown A, Ridcharson JD, Polk HC. Definitive control of bleeding from severe pelvic fractures. *Ann Surg* 1979 ; 189 : 709-16.
- 67 Godbout B, Burchard KW, Slotman GJ, Gann DS. Crush syndrome with death following garment application. *J Trauma* 1984 ; 24 : 1052-6.
- 68 Ludewig RM, Wagensteen SL. Aortic bleeding and the effect of external counterpressure. *Surg Gynecol Obst* 1969 ; 125 : 252-8.
- 69 Mud HJ, Schattenberg ME, De Vries JE, Bruining HA. Non surgical treatment of pelvic hemorrhage in obstetric and gynecologic patients. *Crit Care Med* 1987 ; 15 : 534-35.
- 70 Aberg T, Steen S, Vagianos C, Walther B, Zoucas E, Bengmark S. The effects of pneumatic antishock garment in the treatment of critical abdominal injuries in rats. *J Trauma* 1988 ; 28 : 772-8.
- 71 Traverso LW, Lee WP, De Guzman LR, Bellamy RF. Military antishock trousers prolong survival after fatal hemorrhage in pigs. *J Trauma* 1985 ; 25 : 1054-8.
- 72 Kaplan BC, Civetta JM, Nagel EM, Nussenfeld SR, Hirschman JC. The military antishock trouser in civilian prehospital emergency care. *J Trauma* 1973 ; 13 : 843-8.
- 73 Bickell WH, Pepe PE, Wyatt CH. Effect of antishock trousers on the trauma score: a prospective analysis in the urban setting. *Ann Emerg Med* 1985 ; 14 : 218-22.
- 74 Mattox KL, Bickell WH, Pepe PE, Mangelsdorff AD. Prospective randomized evaluation of antishock MAST in post traumatic hypotension. *J Trauma* 1986 ; 26 : 779-786.
- 75 Chang AK, Dunford J, Hoyt DB, Rosen P. MAST 96. *J Emerg Med* 1996 ; 14 : 419-24.
- 76 Abraham E, Gong H, Tashkin DP, Baraff LJ, Geehr E. Effect of pneumatic trousers on pulmonary function. *Crit Care Med* 1982 ; 10 : 754-7.
- 77 Maull KI, Krawinkel DJ, Rozycki GS, Nelson HS. Cardiopulmonary effects of the pneumatic antishock garment on swine with diaphragmatic hernia. *Surg Gynecol Obst* 1986 ; 162 : 1-8.
- 78 Teeny SM, Wiss DA. Compartment syndrome: a complication of use of the MAST suit. *J Orthop Trauma* 1987 ; 1 : 236-9.
- 79 Williams TM, Knopp R, Ellyson JH. Compartment syndrome after anti-shock trouser use without lower extremity trauma. *J Trauma* 1982 ; 22 : 595-7.
- 80 Cormier JM. Complications vasculaires immédiates des fractures du bassin. In : Dejour H, Cormier JM, éd. *Le traitement des fractures du bassin et de leurs complications immédiates*. Paris ; Masson ; 1980. p. 65-92.

- 81 Rothenberger DA, Fisher RP, Perry JF. Major vascular injuries secondary to pelvic fractures: an insolved clinical problem. *Am J Surg.* 1978 ; 136 : 660-662.
- 82 de La Coussaye JE, Viel E, Lopez P, Eledjam JJ. Hématomes rétro-péritonéaux. In : Barriot P, Riou B, éd. *Le choc hémorragique.* Paris : Masson ; 1991. p. 153-8.
- 83 Cook DE, Walsh JW, Vick CW, Brewer WH. Upper abdominal trauma: pitfalls in CT diagnosis. *Radiology* 1986 ; 159 ; 65-9.
- 84 Trooskin SZ, Boyarski AH, Grezo RS. Peritoneal lavage in patients with normal mentation and hematuria after blunt trauma. *Surg Gynecol Obstet* 1985 ; 160 : 145-7.